Zur Frage der Radikal-Operation bei einseitiger Pyosalpinx.



Inaugural-Dissertation

zur Erlangung

der Doktorwürde in der gesamten Medizin.

Verfaßt und einer hohen med. Fakultät der

Kgl. Ludwigs-Maximilians-Universität in München

vorgelegt von

RUDOLF SIMMET

Aff.-Arzt d. R. im 1. Garde-Regt. zu Fuß.

ACAD.
LUGD.BAT.
BIBL.

MÜNCHEN

Verlag von Heinrich Hugendubel

1916.

Gedruckt mit Genehmigung

der

med. Fakultät der Universität München

Referent:

Herr Prof. Dr. Döderlein, Geh. Hofrat.

Dem Andenken
meines lieben Vaters.

Zur Frage der Radikal-Operation bei einseitiger Pyosalpinx.

Die Frage der Radikaloperation bei Adnex-Erkrankungen hat von jeher in Kreisen der Gynäkologen eingehende Erörterung hervorgerufen, sei es, dass es sich um entzündlich erkrankte Adnexe handelte, sei es, dass anatomische Neubildungen die Ursache der erkrankten Adnexe waren.

So wirft z. B. Zangenmeister in Veit's Ergebnissen der Gynäkologie Band I, Seite 279 die Frage auf: „Wann sollen bei der Ovariotomie beide Ovarien entfernt werden?" Er führt einleitend aus:

„Nächst dem anatomischen Charakter der Geschwulst muss bis zu einem gewissen Grade auch die soziale Stellung der Frau berücksichtigt werden, wenn es sich um die Frage handelt, ob das zweite, gesund erscheinende Ovarium im einzelnen Falle mit entfernt werden soll oder nicht. Wenn sich schon daraus schwierige Entscheidungen ergeben können, so wird in praxi der Entschluss, konservativ oder radikal vorzugehen, noch dadurch erschwert, dass sich nicht immer im Verlauf der Operation an der Hand der schnell vorgenommenen Untersuchung des Tumors entscheiden lässt, um welche der verschiedenen Neubildungen es sich handelt. Selbst unumstössliche Regeln, welche sich aus dem anatomischen Charakter der Neubildungen für unsere Frage ergeben, werden illusorisch, wenn die Unterscheidung der verschiedenen Arten nicht intra operationem gelingt.

Es geht daraus hervor, dass der Operateur vor allem über eingehende anatomische Kenntnisse betreff des

Ovarialtumors verfügen muss, sofern er therapeuthisch das Richtige treffen will....“

Genau dieselben Gedanken und Gesichtspunkte drängen sich uns auf, wenn es sich um die Frage handelt, ob bei einseitiger Pyosalpinx die bei der Operation gesund erscheinenden Adnexe der anderen Seite sowie der ebenfalls oft gesund aussehende Uterus mit entfernt werden sollen oder nicht. Auch hier spielt bis zu einem gewissen Grade die soziale Stellung der Frau mit.

Bei den entzündlichen Adnexerkrankungen (Salpingitis, Pyosalpinx, Hydrosalpinx usw.) ist man nur zu leicht geneigt, sich zugunsten konservativ-operativer Massnahmen zu entscheiden, da intra operationem die einseitige Affektion oft so auffallend erscheint, dass nur allzuleicht die übrigen benachbarten Organe für gesund gehalten und nicht mit entfernt werden. Wenn Zangenmeister die Lösung seiner Frage vor allem von der anatomischen Erkenntnis der Geschwulstart abhängig machen möchte, so kommt bei unserer Frage auch dieser Gesichtspunkt in Betracht, ferner wie oft auch bei entzündlich erkrankten Adnexen der einen Seite, besonders bei Pyo- beziehungsweise Hydrosalpinx Rezidive der anderen Seite eine zweite Operation nötig machen.

Die anatomischen Kenntnisse der Geschwülste machen dem Operateur die Entscheidung für eine Radikaloperation leichter als dies bei Fällen von Adnexentzündungen der Fall ist. Hier kommt hinzu, dass z. B. in Fällen leichterer Grade von Entzündungen der einen Seite gegenüber einem Pyosalpinxsack der anderen Seite oft Hoffnung besteht, die geringen Entzündungserscheinungen jener Seite etwa durch rein palliative Massnahmen zur Heilung bringen. Wie sehr diese Hoffnung jedoch täuscht, beweisen die verschiedenen Beschwerden, welche durch die zurückgelassenen Organe — nach Bardenheuer — verursacht werden. Danach macht z. B. der Uterus Blutungen, Ausfluss, Lageveränderung, abnorme Schmerzhaftigkeit, während die zurückgebliebenen Adnexteile oft hydropische Erweiterungen oder Stumpf-Exsudate aufweisen.

Es fehlt daher nicht an Autoren, welche wie Bardenheuer, Leopold, Landau, Rosthorn die Prinzipien der Radikaloperation praktisch und mit gutem Erfolg vertreten. Geringe Unterschiede bestehen nur in der Frage der Operationstechnik, ob nämlich vaginal oder abdominell operiert werden soll. Einstimmig sind sie alle auf Grund der Erfahrung der Ansicht, dass, wenn sich eine Heilung auf konservativem Wege, d. h. durch palliative Behandlung nicht erzielen lässt, und wenn ein langes, Monate dauerndes fieberfreies Stadium vorhergegangen ist, zur Operation geschritten werden kann. Nur wenn es sich um eine isolierte, einseitige Erkrankung handelt, dürfe man sich mit der Entfernung der einen Seite begnügen, sonst ist stets die abdominelle Totalexstirpation anzustreben. (Heynemann: Zur Behandlung und zur Diagnostik der Pyosalpinx. Veit, III. Band, Seite 276). Bliesener berichtet in seiner Arbeit „Ueber die abdominelle Radikal-Operation bei entzündlichen Adnexerkrankungen", dass Bardenheuer in fünf Jahren (1891—1896) 14mal genötigt war, den Uterus nachträglich zu entfernen, und dass er in dem gleichen Zeitabschnitt unter 126 Fällen von Adnexoperationen nur dreimal einseitig exstirpierte. Der Erfolg der Radikaloperation wäre stets Heilung gewesen.

Ueber die Dauerheilungen nach abdomineller Exstirpation gibt eine Statistik von Schauta und Chobak zirka 50 bis 56,6% an, ebenso Landau 60%.

Péan und Segond befürworten die vaginale Methode, welche gleichzeitig in Deutschland 1886 von Leopold ausgeübt wurde. Die Heilerfolge der vaginalen Methode weisen eine Mortalität von nur 3,5% auf, die der abdominellen eine solche von 5,59% (zitiert nach Bliesener).

Bliesener vertritt Bardenheuer's Standpunkt der abdominellen Radikaloperation. Er macht ferner darauf aufmerksam, dass bei einer unvollständigen Entfernung der Adnexe leicht Abszesse unbemerkt und ungeöffnet bleiben, was bei der Hartnäckigkeit des Gonokokkeneiters besonders schwer ins Gewicht fällt.

Den Gedanken, dass man bei einer Radikaloperation ein anscheinend gesundes Organ, wie etwa den Uterus mit entfernt, hält Landau (Zur Pathologie und Therapie der Beckenabszesse des Weibes, Arch. f. Gyn. Bd. 46, S. 478) in keiner Weise für stichhaltig. Denn da der Uterus zurzeit der Affektion so gut wie immer infektiös erkrankt ist (Metritis, Endometritis, Perimetritis) und darum die Quelle späterer Rezidive abgibt, so ist seine Gegenwart gefährlich. Dass durch seine Entfernung etwa eine wichtige Beckenbodenstütze verloren ginge, bestreitet Landau ebenfalls entschieden, da er in keinem von ihm operierten Falle derartiges beobachten konnte. Ausserdem betont Landau ganz mit Recht, dass, wenn Tuben und Ovarien, wie bei der Erkrankung doppelseitiger Pyosalpinx, doch immer verloren sind, der Uterus quoad functionem wertlos ist und ohnehin nach Entfernung der Adnexe dem Tode der Atrophie verfällt. Es kommen daher, sagt Landau, bei der Abwägung für die Ausscheidung des Organs nicht von seiner Funktion her zu leitende, sondern nur technische Gründe in Betracht, die sämtliche für seine Entfernung sprechen. Unter den Vorbedingungen zur Radikaloperation betont Landau vor allem: Doppelseitigkeit der Affektion (klinisch oder auf vaginalem Wege erwiesen) wünscht jedoch die Radikaloperation nicht unter allen Umständen bei einseitiger eitriger Affektion, hält sie jedoch beim Rezidiv auf der anderen Seite für absolut gerechtfertigt. In der Wahl der Methode empfiehlt Landau aufs Wärmste die vaginale, die, wie oben schon erwähnt, besonders in Frankreich von Péan und Segond mit Vorliebe angewandt wurde.

Um zu dieser Frage nur kurz Stellung zu nehmen, können wir auch hierin uns dem Urteil eines bedeutenden Gynäkologen vollkommen anschliessen. von Rosthorn legte auf dem 7. Kongress der Deutschen Gesellschaft für Gynäkologie seine Ansicht über die abdominelle Radikaloperation gegenüber der vaginalen Methode dahin fest, dass er sagte, bei allen Vorzügen dieser letzteren stelle sie mehr oder weniger doch ein Tappen im Finstern dar, wogegen die Laparatomie

ein wirkliches Operieren gestatte, da hier durch die Mithilfe des Gesichtssinnes nicht so leicht Abszesse der Umgebung usw. unbemerkt blieben. Wir möchten an dieser Stelle noch einmal an die Hartnäckigkeit des Gonokokkeneiters erinnern, der doch gerade in der Aetiologie der Adnexentzündungen eine so bedeutende Rolle spielt.

Wir haben im Vorhergehenden versucht, die so bedeutungsvolle Frage der Radikaloperation durch Streiflichter aus der Literatur zu beleuchten. Es ist selbstverständlich, dass hierin eine lückenlose geschichtliche Darstellung der Frage weder beabsichtigt noch möglich war. Ist die Frage doch zum grossen Teil auch eine Gewissensfrage und daher ebenso heftig bestritten als mit gutem Erfolg vertreten.

Im Folgenden soll nun versucht werden, an Hand eines eignen Beobachtungsmaterials einen kleinen Beitrag zur Frage der Radikal-Operation bei einseitiger entzündlicher Adnexerkrankung zu liefern.

Beobachtungsmaterial der Kgl. Universitäts-Frauenklinik München

Direktor: Herr Geheimrat Professor Dr. Döderlein.

Insgesamt kamen zur Beobachtung innerhalb 8 Jahren (1908—1915) 155 Fälle von entzündlichen Adnexerkrankungen (einseitig und doppelseitig). Davon wurden operiert 144, untersucht (nicht operiert) 11. Diese Fälle verteilen sich auf die einzelnen Jahre wie folgt:

Im Jahre	1908	wurden	3	untersucht	und	18	operiert
„ „	1909	„	4	„	„	10	„
„ „	1910	„	3	„	„	13	„
„ „	1911	„	1	„	„	10	„
„ „	1912	„	0	„	„	21	„
„ „	1913	„	0	„	„	20	„
„ „	1914	„	0	„	„	23	„
„ „	1915	„	0	„	„	29	„
	Gesamtzahl:		11			144	

Wegen **Salpingitis Pyosalpinx und Hydrosalpinx**

kamen

im Jahre		nur zur Untersuchung (nicht operiert)		zur Operation			Ergebnis
		einseit.	doppels.	einseit.	doppels.	radikal	
1908	Salp.	—	1	—	1	—	Von 18 Operierten 17 geheilt, 1 †
	Pyos.	—	2	—	6	9	Erfolg 99% Heilung
	Hydros.	—	—	—	1	1	Von 3 nichtoperierten 1 palliativ, 2 nicht beh.
	Ges.-Zahl	0	3	0	8	10	
1909	Salp.	—	—	—	1	—	Von 10 Operierten 10 geheilt
	Pyos.	1	3	—	6	3	Erfolg 100% Heilung
	Hydros.	—	—	—	—	—	Von 4 nichtoperierten 2 untersucht 2 gebessert (palliat.)
	Ges.-Zahl		4	—	7	3	
1910	Salp.	—	—	—	1	1	Von 13 Operierten 1 gebessert 12 geheilt
	Pyos.	1	2	1	4	3	Erfolg 99% Heilung
	Hydros.	—	—	1	—	2	Von 6 nichtoperierten 1 gebess., 5 untersucht
	Ges.-Zahl		3	2	5	6	
1911	Salp.	—	—	—	—	—	Von 10 Operierten 9 geheilt 1 gebessert
	Pyos.	—	1	2	4	4	
	Hydros.	—	—	—	—	—	Erfolg 99% Heilung 1 untersucht.
	Ges.-Zahl	—	1	2	4	4	
1912	Salp.	—	—	—	4	—	Von 21 Operierten 19 geheilt
	Pyos.	—	—	—	6	4	Erfolg 99% Heilung 1 †, 1 verlegt a. Psych. Klinik
	Hydros.	—	—	—	2	5	
	Ges.-Zahl	—	—	—	12	9	
1913	Salp.	—	—	1	—	—	Von 20 Operierten 16 geheilt 3 † 1 fast geheilt
	Pyos.	—	—	1	2	12	
	Hydros.	—	—	1	2	1	Erfolg 80% Heilung
	Ges.-Zahl	—	—	3	4	13	
1914	Salp.	—	—	1	1	—	Von 23 Operierten 16 geheilt
	Pyos.	—	—	1	3	9	Erfolg 69,9% Heilung 6 gebessert 1 verlegt (Typhus)
	Hydr.	—	—	2	4	2	
	Ges.-Zahl	—	—	4	8	11	
1915	Salp.	—	—	1	4	2	Von 29 Operierten 23 geheilt
	Pyos.	—	—	—	7	12	Erfolg 79% Heilung 4 † 2 gebessert.
	Hydros.	—	—	—	1	2	
	Ges.-Zahl	—	—	1	12	16	
Im Ganzen:			**11**	**12**	**60**	**72**	

Heilung: Entlassungsbefund ohne erhebliche Besonderheiten.

Besserung: Inbezug auf die Adnexbeschwerden nach der Operation, Entlassung beziehungsweise Verlegung auf interne oder psychiatrische Station.

Todesursache: Meist Fälle mit Komplikationen ausserhalb der Adnexerkrankung (Salpingitis + Extrauterin-grav., Pyosalpinx + Myomata ut., Hydrosalpinx + Peritonitis). Sämtliche Operationen sind Laparatomien, meist mit dem Pfannenstiel'schen Bauchschnitt begonnen.

Zur richtigen Beurteilung dieser Ergebnisse ist wichtig zu wissen, dass die 144 Fälle lediglich solche weiblicher Personen darstellen, die zum erstenmal wegen Unterleibsleiden operiert wurden, ausgenommen hievon ein Fall, bei dem wegen Rezidiv zur zweiten Operation geschritten werden musste.

In sämtlichen Fällen wurde abdominell operiert und in der Regel mit dem Pfannenstiel'schen Bauchschnitt begonnen. Auf die 144 Operationen treffen 72 Radikaloperationen und ebensoviele Adnexoperationen. Unter den letzteren wurden die beiden Adnexe 60mal, die Adnexe der einen Seite nur 12mal entfernt. Als Radikaloperationen sind auch jene vereinzelte Fälle gerechnet, wo lediglich ein Ovarium oder sogar oft nur ein Teil zurückgelassen wurde, nicht aber solche, wo der Uterus allein zurückblieb.

In einigen wenigen Fällen war die Indikation zu einer Radikal-Operation nicht so sehr in Salpingitis gegeben, wie nämlich ein Ovarialtumor, ein myomatöser Uterus, oder ein Cervix-Carcinom den eigentlichen Anlass zur Operation darstellte, und die Salpingitis oft nur als Nebenbefund während der Operation erhoben wurde.

Dieselben Nebenumstände spielten in drei Fällen die Hauptursache zum Exitus letalis. In den zwei übrigen Fällen führte eine bereits bestandene Peritonitis den Tod herbei. Im Ganzen kamen somit von 144 operierten Fällen 5 Todesfälle zur Beobachtung, was eine Mortalität von 3,4% darstellt. Demgegenüber konnten wir einen Heilerfolg von durchschnittlich 84% erzielen.

So erfreulich diese Tatsache klingt, ist doch zu bedenken, dass unter „Heilung" lediglich ein Entlassungs-Befund, der subjektiv und objektiv ohne pathologische Besonderheit, zu verstehen ist.

Von den nicht Geheilten unterschieden wir andererseits Gebesserte. Die „Besserung" ist auf die Adnexbeschwerden nach der Operation zu beziehen, bei Patientinnen, welche wegen interner, d. h. nicht gynäkologischer Erkrankungen der spezialistischen Weiterbehandlung zugeführt werden mussten, bevor noch die Operationswunde vollkommen geheilt war. So waren wir z. B. in einem Fall genötigt, eine Patientin wegen eines infektiösen Darmkatarrhs, in einem anderen wegen schwerer psychischer Störung zu verlegen.

Unter den gebesserten Fällen finden sich auch zwei, von welchen einer nur punktiert, der andere rein palliativ behandelt wurde.

Rein konservative Behandlungen von Adnexentzündungen nehmen wir nun in solchen Fällen vor, wo dies ambulant möglich ist oder die Patientinnen sich prinzipiell weigern, sich einer Operation zu unterziehen. Diese Anzahl von Fällen hat in unserer Tabelle keine Berücksichtigung gefunden.

Angesichts der Tatsache, dass wir in genau 50% der Fälle radikal operierten, wäre es kaum mehr nötig, besonders zu betonen, dass wir, wie aus der Tabelle deutlich hervorgeht, im allgemeinen auf dem Standpunkt der Radikal-Operation stehen, wenn nicht gerade in diesen Jahren es sich wiederholt gezeigt hätte, dass Rezidive nach einseitigen Adnexoperationen vorgekommen wären.

Leider stehen uns nur wenige Fälle von Rezidiven zur Verfügung, wovon nachträglich 1 mal Totalexstirpation gemacht werden musste. Die zur Beobachtung gelangten Fälle von Rezidiv nach Pyo- oder Hydrosalpinx haben soviel charakteristische Gesichtspunkte gemeinsam, dass es genügen mag, einen als Typus wiederzugeben.

In dem jüngsten der Fälle handelte es sich um eine 25jährige Frau K.

Die Vorgeschichte ergibt in der Familienanamnese nichts Belastendes. Frühere Krankheiten: keine.

Menstruation: Erste Regel mit 13 Jahren von viertägiger Dauer, mittelstark, unregelmässig, schmerzhaft. Letzte Regel 21. November 1915, wie sonst. Erste Geburt: 21. März 1912 mit Fieber im Wochenbett und anschliessend daran Pyosalpinx sin.

Die bei uns vorgenommene Operation bestand in der Abtragung der linken Adnexe. Uterus und rechte Adnexe erschienen nicht entzündet und wurden mit Rücksicht auf das jugendliche Alter zurückgelassen. Patientin machte eine ungestörte fieberfreie Rekonvaleszenz durch und wurde nach ca. 14 Tagen beschwerdefrei entlassen.

Am 25. November 1915 erscheint Patientin abermals in der Klinik und gibt folgende Beschwerden an: Leibschmerzen seit einem Jahr, stechend im rechten Unterbauch.

Der objektive Befund ergibt inbezug auf Herz und Lunge nichts Besonderes und die gynäkologische Untersuchung stellt einen nicht vergrösserten, anteflektierten Uterus von normaler Konsistenz fest. an den sich deutlich abgrenzbar eine wurstförmige, faustgrosse, prallelastische Geschwulst anschliesst. Der Muttermund ist quer gespalten.

Der vorgeschlagenen Operation unterzieht sich Frau K. am 30. November 1915.

Der Verlauf ist folgender: Unter Chloroformäthernarkose mit dem Roth-Dräger'schen Narkoseapparat wird zunächst Beckenhochlagerung gemacht. Nach der üblichen Desinfektion der Bauchdecken, welche mässig fett sind, und zahlreiche Striae aufweisen, erfolgt der Pfannenstielsche Querschnitt in der alten linearen Narbe. Sie ist ca. 10 cm lang und verläuft ungefähr 2 cm über der Symphyse. Etagenförmige Spaltung der Bauchdecken bis auf das Peritoneum. Dies erweist sich glatt und glänzend. Nach seiner Spaltung werden die im kleinen Becken befindlichen Därme zurückgedrängt. Es präsentiert sich ein normaler Uterus, dessen linke Adnexe fehlen; die rechte Tube dagegen in einen mannfaustgrossen Hydrosalpinxsack verwan-

delt, der das Ovarium mit einschliesst. Der Tumor ist mit der Umgebung leicht verwachsen. Nach teils stumpfer, teils scharfer Lösung der Verwachsungen folgt Totalexstirpation des Uterus und Hydrosalpinx in typischer Weise. Schluss der Scheidenwunde und Peritonisierung der Wundflächen; kein Eiter am Peritoneum. Keine Drainage. Michel'sche Bauchklammern, steriler Verband. (Operateur Herr Geheimrat Professor Dr. Döderlein).

Das exstirpierte Präparat wird sofort in Formalinlösung konserviert. Eine unmittelbar darauffolgende Zeichnung in natürlicher Grösse durch den Verfasser zeigt das Präparat in der Ansicht von vorne und von hinten.

Der Uterus ist nicht vergrössert und zeigt keinerlei Reizerscheinungen. An der Stelle der linken Tubenecke findet sich ein kleinbohnengrosser ebenfalls reizloser Operationsstumpf. Die rechten Adnexe stellen, von vorne betrachtet, einen einzigen, nahezu glattwandigen, stark ausgebuchteten, prallen und an der grössten Konvexität leicht durchscheinenden Sack dar, der an der uterinen Konvexität zwei leichte Einkerbungen aufweist. Die dadurch hervorgerufene gelappte Form hat im allgemeinen Aehnlichkeit mit einer grossen Birne. Der kleinste, dem Uterus nächstliegende Lappen stellt das Ovarium dar. Das Lig. ovarii proprium, das Lig. latum, sowie der Isthmus tubae bilden zusammen ein etwa daumenbreites Band, welches an der rechten Ecke des Fundus uteri von dort lateralwärts zieht und kurz nach dem Verlassen des Uterus eine Falte bildet; diese ist bei Lösung der Verwachsungen scharf abgeschnitten. Von rückwärts betrachtet ergibt sich ein analoger Befund, nur ist hier deutlich zu sehen, wie der Hydrosalpinxsack als Ausdruck der mächtig erweiterten, ursprünglich verklebten Fimbrien-Enden vom Isthmus tubae scharf abgegrenzt, aber dicht umschlossen, andererseits vom Lig. ovarii proprium begrenzt ist. Es sind hier noch einige longitudinal verlaufende zarte Furchen zu sehen, welche den Tubenpavillon plastisch hervortreten lassen.

Im allgemeinen bietet dieses Präparat keine seltene Erscheinung unter den Hydrosalpinxpräparaten. Wie die Kran-

Hydrosalpinx dext.

Recidiv nach Pyosalpinx sin.

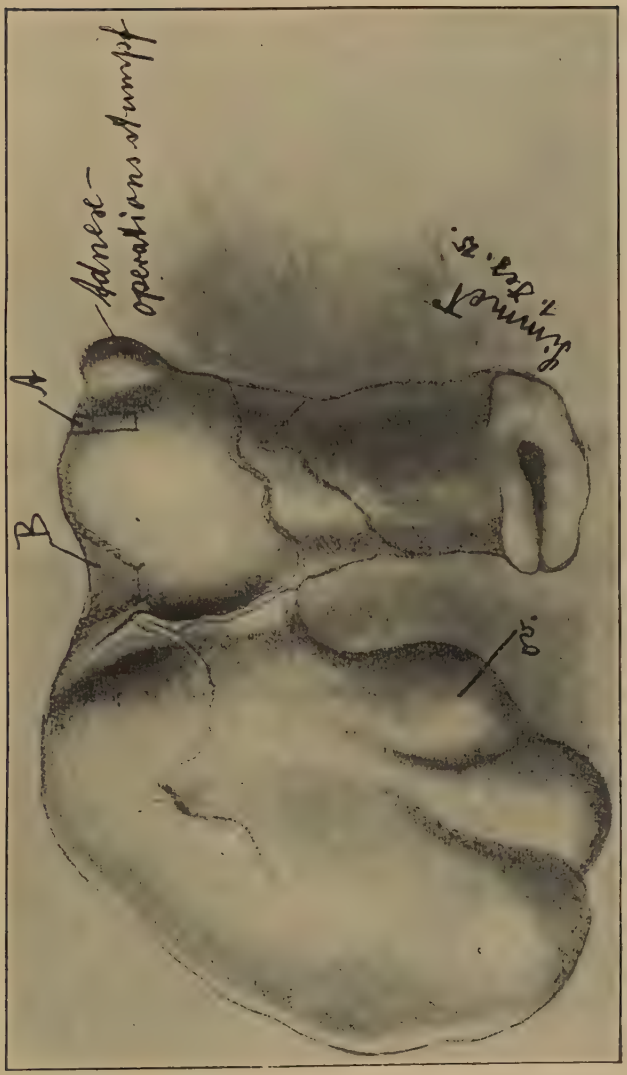

Ansicht von vorne.

Hydrosalpinx dext.

Recidiv nach Pyosalpinx sin.

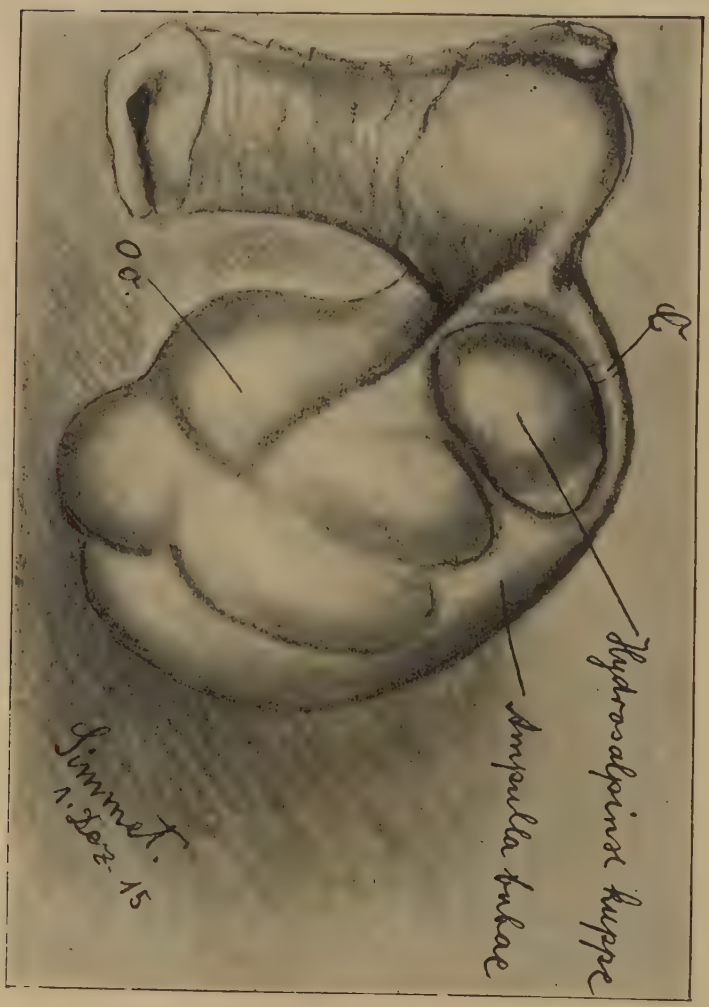

Ansicht von hinten.

kengeschichte und der Operationsbericht sollte auch die Beschreibung dieses Objektes nur ein typisches Beispiel darstellen.

In toto betrachtet, finden sich, wie gesagt, keinerlei Zeichen einer frischen Entzündung.

Um das Präparat mit seiner plastischen Wirkung der Sammlung zu erhalten, wurde von einem Zerschneiden des Sackes Abstand genommen. Uns interessierte jedoch die Art der Entstehung des Rezidives, wenngleich dies bei Pyosalpinxrezidiven keine Schwierigkeiten bietet. Immerhin ist das Intervall von nahezu zwei Jahren ziemlich gross, wissen wir doch, dass es sehr häufig der Fall ist, wenn nach einseitiger Pyosalpinxoperation neuerdings Beschwerden am inneren Genitalapparat schon nach wenigen Monaten bis höchstens einem halben Jahre auftreten. Bei unserem Falle sind zwei Jahre anscheinend beschwerdefrei verlaufen, während sie in dem dritten, dem Jahr vor der zweiten Operation, stechende Leibschmerzen im rechten Unterbauch angab.

Hier zeigt es sich wieder einmal so recht prägnant, wie sehr der Operateur selbst bei der Laparatomie durch das anscheinend gesunde Aussehen des Uterus und der anderseitigen Adnexe getäuscht wird. Es ist durchaus möglich, ja sogar weit häufiger als bisher angenommen wurde, dass in scheinbar so eklatanten Fällen einseitiger Affektion Rezidive auftreten, die ihre Ursache ebenso sehr in dem bestehenden Eitersack als auch in den zurzeit der Operation gesund aussehenden Nachbarorganen haben. Selbst bei der zweiten Operation bot, wie noch einmal betont werden muss, der Uterus durchaus keinen suspekten Anblick. Wir nahmen uns daher vor, gerade den Uterus durch Probe-Exzisionen aus verschiedenen Stellen des Corpus uteri, sowie ein Stück aus dem Isthmus tubae mikroskopisch zu untersuchen, in der Hoffnung, auf diese Weise eine Aufklärung für die sekundäre Affektion einerseits und dem genauen Zustand des Uterus andererseits zu finden. In der Zeichnung sind die ausgeführten Ausschnitte angedeutet und mit dem Buchstaben A, B und C bezeichnet.

A stellt einen Schnitt im Fundus uteri nahe des Adnexstumpfes dar, der dadurch gewonnen wurde, dass zunächst der Uterus mit einer Schere längs der linken Kante gespalten wurde, indem die eine Branche der Schere in den Muttermund eingeführt wurde und dem Zervikalkanal entlang bis zum Fundus uteri vordrang. Alsdann wurde der Fundus uteri bis zur rechten Tubenecke gespalten, sodass die Uterushöhle in ihrer T-förmigen Gestalt auf beiden Schnittflächen zu sehen war. Nirgends konnte makroskopisch Eiter aus den Gewebsspalten gepresst werden, doch fand sich auf dem Frontalschnitt des Adnexstumpfes eine kleine hydropische Erweiterung in Gestalt einer kleinen Zyste. Dieser Befund trifft mit der gleichen Beobachtung Bardenheuers überein, die wir in der geschichtlichen Darstellung der Frage bereits erwähnten. Alsdann wurde aus der vesikalen Hälfte des Fundus uteri ein kleines keilförmiges Stückchen ausgeschnitten, dessen Ebene senkrecht zur Frontalebene, parallel mit der Sagittalebene verlief (A).

Einen weiteren Keil schnitten wir aus der rechten Tubenecke derart heraus, dass die Basis desselben den Uebergang zur rechten Tube bildete, während die Spitze etwa ½ cm unterhalb der quer verlaufenden Uterushöhle in der Muskulatur des Fundus lag.

Dieser Keil „B“ wird demnach vom Tubenlumen, bezw. dem einen Teil der quer verlaufenden Uterushöhle, als durch einen einheitlichen Kanal parallel zur Basis des Keils verlaufend in zwei Teile, einem Trapez und einem Dreieck gespalten.

Der Schnitt „C“ betrifft einen Querschnitt des Isthmus tubae und ist auf der Rückansicht des Präparates deutlich zu erkennen. Es gelang hierbei leicht, die Kuppe des Hydrosalpinxsackes zu schonen. Die in Paraffin gebetteten Stücke wurden nach vorhergegangener Härtung in der üblichen Weise geschnitten, die Schnitte mit Haematoxilin-Eosin gefärbt und mit Kanadabalsam eingedeckt.

Die mikroskopische Untersuchung ergab:

„A" 1. Schwartenartige Verdickung des Peritoneums, Hyperaemie und perivaskuläre kleinzellige Infiltrate, das Bild einer Perimetritis chronica.

2. Eine ausgesprochene Metritis, Veränderungen um den Isthmus herum, hier in Form von kleinen, kreisrunden, sowie spindelförmigen Lymphozyteninfiltraten bis zur Grösse von miliaren Abszessen. Ausserdem liegen in dem hydropisch gequellten Muskelbindegewebe vereinzelte Plasmazellen, das Paradygma einer chronischen Entzündung.

„B" 1. Perimetritis
2. Metritis } wie bei „A".

Die Wände der Tubenecke waren entzündlich verändert, jedoch ist der Isthmus tubae trotz der Entzündungserscheinung nicht obliteriert.

Dasselbe zeigt sich besonders deutlich auf dem Querschnitt „C", der im Uebrigen ausser den Entzündungserscheinungen in der Umgebung (Lymphozyteninfiltrat, Plasmazellen, Hyperaemie) keine Besonderheiten aufweist.

Das Ergebnis des mikroskopischen Befundes

ist besonders interessant inbezug auf die Perimetritis und Metritis des Corpus uteri. Es zeigt sich hier deutlich, dass der makroskopische Anblick durch den mikroskopischen widerlegt wird, der die Anwesenheit miliarer Abszesse unzweifelhaft erwies. Da das Peritoneum viscerale keinerlei Fibrinauflagerungen mit dem blossen Auge erkennen liess, macht die mikroskopische Konstatierung einer Perimetritis chronica in Form bindegewebiger Verdickung besonders interessant. Wir wollen den mikroskopischen Befund durchaus nicht etwa dahin deuten, dass hier die Quelle der sekundären Infektion für das Rezidiv zu suchen ist. Wir geben ohne Weiteres zu, ja, wir möchten dies sogar betonen, dass dieser Befund sehr wahrscheinlich oder ebensogut die Folge der Tuben-Reinfektion darstellt.

Was ergibt sich daraus folglich für unsere Frage?

Wir möchten die Antwort hierauf dahin zusammenfassen, dass wir sagen:

Das intra operationem makroskopisch gesunde Aussehen der einem einzigen Pyosalpinxsack benachbarten Organe ist eine gefährliche Täuschung. Der Uterus ist trotzdem als metrisch oder perimetrisch anzusprechen und verdient als Quelle neuer Infektionen sowohl, als auch als krankes, unnützes Organ mit entfernt zu werden. Dasselbe gilt von den anscheinend ebenfalls für gesund befundenen Adnexen der anderen Seite.

Eine Schädigung der Arbeitsfähigkeit sowie des Allgemeinzustandes konnte auch von uns in keinem Falle beobachtet werden, wo wir die Radikaloperation bisher bereits in Anwendung gebracht hatten. Wo es das Alter der Patientin erheischt, muss oftmals ein Ovarium zurückgelassen werden, um die bekannten Ausfallerscheinungen nach Ovariotomie nach Möglichkeit zu verhindern. Diese geringe Inkonsequenz wird reichlich aufgewogen in Fällen, wo nach radikaler Entfernung sämtlicher Genitalorgane zwar keine Infektion des Beckenbindegewebes, dafür aber jene subjektiv weit unangenehmeren Zustände der Ausfallserscheinungen auftreten. Ist doch im letzteren Falle nichts da, wo ärztliche Hilfe einen Angriffspunkt findet, wogegen im ersteren Falle die eventuelle Nacherkrankung durch palliative Massnahmen oder Strahlentherapie in Angriff genommen werden kann.

Die 4 Rezidive, von denen bisher nur einer zur zweiten Operation gelangte, treffen auf jene 12 Fälle, wo eine einseitige Adnex-Exstirpation vorgenommen wurde. Von den 60 anderen Fällen, wo oft nur der Uterus und höchstens ein Ovarium zurückblieb, kam unseres Wissens keiner mehr zur Behandlung wegen etwaiger Beschwerden infolge Metritis und Perimetritis. Die Beschwerden müssen offenbar doch nicht von solcher Heftigkeit sein wie sie Bardenheuer beschrieb. Zum mindesten besteht in solchen rezidivähnlichen Fällen die Möglichkeit, die Be-

schwerden durch rein konservative Behandlung (Bäder, Lichtbogen etc.) zum Verschwinden zu bringen.

Auf Grund unserer bisherigen Erfahrungen fassen wir unsere Anschauung über die Radikaloperation bei einseitigen Adnexentzündungen in folgenden Forderungen zusammen:

1. Salpingitis.

Bei einseitiger entzündlicher Adnexerkrankung sind zunächst alle konservativen Massnahmen zu versuchen, wenn die Beschwerden nicht derart sind, dass die Patientin selbst die Operation wünscht und eine ambulante Behandlung mit der Möglichkeit, sich zu schonen, vorhanden ist.

Wird Salpingitis als Nebenbefund bei einer aus anderen Gründen (besonders Appendizitis) vorgenommenen Operation erhoben, so ist zwar keine Radikaloperation nötig, wohl aber die Salpingektomie dieser Seite.

2. Einseitige Pyosalpinx bzw. Hydrosalpinx.

a) Bei anscheinend gesunden Adnexen der anderen Seite ist zum mindesten die Tube zu entfernen;

b) bei leicht entzündlichen Adnexen d. a. S.: Radikaloperation indiziert.

Ferner:

c) bei Frauen im klimakterischen Alter;

d) bei jüngeren Patientinnen nur dann, wenn eine vollständige Peritonisierung der Wundflächen nicht möglich, falls der Uterus zurückbleibt;

e) bei Rezidiven auf der anderen Seite: Radikaloperation.

Zum Schlusse ist es mir eine angenehme Pflicht, meinem hochverehrten Lehrer, Herrn Geheimrat Professor Dr. Döderlein, für die Anregung zu dieser Arbeit und für die gütige Uebernahme des Referates meinen herzlichsten Dank auszusprechen.

Gleichzeitig möchte ich an dieser Stelle Herrn Oberarzt Dr. Weber für die liebenswürdige Unterstützung, Herrn Dr. Sänger besonders bei der Ausführung der mikroskopischen Präparate und für manchen wertvollen Wink, den er mir gegeben, bestens danken.

Literatur.

Bliesener (Abhandlung Bardenheuers). Die abdominelle Radikaloperation bei entzündlichen Adnexerkrankungen. Monatsschrift für Geb. und Gyn. 1896, Bd. III, 458.

Bruck, P. Ueber spezif. Behandlung gonorrh. Prozesse D. m. W. 1909 Nr. 11.

Landau, L. Zur Pathologie und Therapie der Beckenabszesse des Weibes, mit besonderer Berücksichtigung der vagin. Radikaloperation. Arch. f. Gyn. 1894, Bd. 46, 399—483.

von Rosthorn, Verhandlung der Deutschen Gesellschaft für Gynäkol. 7. Kongr., p. 406.

Thaler H. Die entzündlichen Adnex- und Beckenbindegewebserkrankungen mit besonderer Berücksichtigung der op. Therapie. Arch. f. Gyn. 1911, Bd. 93, p. 413.

Veit, J. Handbuch der Gyn. 1910, Wiesbaden b. J. F. Bergmann. Die Erkrankung der Tuben. Bd. V. p. 2190. (Literatur dort).

Mészaros, A. Die gynäkologischen Operationen der letzten 10 Jahre an der gyn. Univ. Klinik zu München, 1910 (Inauguraldissertation).

Freund, D. M. W. 1908 Nr. 49.

Chrobak, W. M. W. 1893 Nr. 49—52, 1894 Nr. 1—3.

Landau, Max, A. f. G. Bd. 46, 126, 127.

Landau, Leopold, A. f. G. Bd. 46, Gyn. Kongr. Wien 1895.

Jakobs, Centralbl. f. G. 1896 Nr. 2.

Leopold, Centralblatt f. G. 1895 Nr. 16.

Lebenslauf.

Verfasser der Arbeit ist am 23. November 1887 zu Augsburg geboren als Sohn des † k. Gymnasialprofessors L. Simmet und seiner Frau Magdalena, geb. Dauth, besuchte in seiner Geburtsstadt vier Klassen der Domschule, drei Klassen des humanistischen Gymnasiums St. Stephan und die oberen 6 (4. bis 9.) Klassen des Kgl. Realgymnasiums Augsburg. Nach erlangtem Reifezeugnis widmete er sich sofort dem Studium der Medizin (1908—1913) an der Kgl. Ludwigs-Maximilians-Universität München, woselbst er die ärztliche Vorprüfung im Wintersemester 1911-12, die ärztliche Staatsprüfung im Dezember 1913 bestand. Nach 7 Monaten des praktischen Jahres von dem er 4 Monate im Städtischen Krankenhaus (chirurgische Abteilung) Augsburg, 3 Monate am Friedrich-Krankenhaus in Villingen verbrachte, erhielt er bei Ausbruch des Krieges die ärztliche Approbation. Gleichzeitig zur Ausbildung mit der Waffe einberufen, wurde er am 1. Oktober 1914 Unterarzt, meldete sich als solcher nach kurzer Tätigkeit am hiesigen Reservelazarett D ins Feld, wo nach ½ Jahr seine Beförderung zum Assistenzarzt d. R. erfolgte. Sein Regiment begleitete er in den Winterschlachten in der Champagne, dann 5 Monate durch Galizien und Polen und schliesslich wieder im Westen, bis er durch Krankheit gezwungen war, einen längeren Erholungsurlaub zu nehmen. Während desselben unternahm er die vorstehende Arbeit.

Buch- und Kunstdruckerei
Wilhelm Dölker, München